АНАЛИЗ ПОЛОЖЕНИЯ МАКСИМУМОВ В ЛОКАЛИЗАЦИИ ДЕГЕНЕРАТИВНО-ДИСТРОФИЧЕСКИХ ПРОЯВЛЕНИЙ В ПОЗВОНОЧНИКЕ

Черкасов А.Д.
Институт проблем передачи информации РАН, Москва

Введение

Причины остеохондроза позвоночника до сих пор являются предметом дискуссий. Ни одна из гипотез не объясняет причины развития остеохондроза и не даёт конструктивного решения для предотвращения дегенеративных процессов в позвоночнике. Имеется ряд гипотез о причинах развития дегенеративно-дистрофических изменений в позвоночнике (ДДИП), не совсем корректно объединяемых общим понятием остеохондроз позвоночника (ОП): инфекционная, ревматоидная, аутоиммунная, травматическая, инволюционная, онтогенетическая, миогенная. Большинство из них рассматривают ОП как необратимый процесс, приводящий к инвалидизации. Имеется представление о наследственной предрасположенности к ОП у 48% населения (Попелянский, 1989). Ни одна из гипотез не даёт конструктивного вывода, на основе которого стало возможным предотвращение ОП и восстановления тканей позвоночника. Существующая терапия ОП является симптоматической, направленной на снятие клинических проявлений при сохранении всего комплекса ДДИП.

Цель работы

Целью нашей работы является уточнение причин развития остеохондроза позвоночника и разработка методов диагностики состояния позвоночника на ранних стадиях развития ДДИП.

Методы и обследуемый контингент

Мы применяли следующие методы для исследования состояния мышечного корсета позвоночника: мануальная диагностика, измерение подвижности сегментов позвоночника при функциональных пробах. В обследовании состояния мышечного корсета позвоночника принимало участие 70 человек в возрасте от 7 до 80 лет, прошедшие курсы китайской гимнастики и массажа. Статистические данные по исследованию ДДИП с помощью МРТ были получены по результатам обследований 500 амбулаторных больных ФГУКБ №1 УДП РФ.

Результаты

Для выяснения закономерностей развития ДДИП у пациентов, обратившихся к невропатологам по поводу болей в позвоночнике, мы провели анализ частоты проявления ДДИП по данным МРТ для трёх отделов позвоночника: поясничного (ПО) (n=141), грудного (ГО) (n=294) и шейного (ШО) (n=165) для четырёх возрастных групп: 13 – 21 год, 22 – 35 лет, 36 – 50 лет, более 50 лет. Статистический анализ мы проводили на основе заключений специалистов об обнаружении клинически значимых патологических изменений в межпозвонковых дисках, форме позвонков и наличии в телах позвонков дегенеративных изменений или компрессионных переломов. Статистический анализ по всем возрастным группам ДДИП по данным МРТ для трёх отделов позвоночника: поясничного (ПО) (n=141), грудного (ГО) (n=294) и шейного (ШО) (n=165) для четырёх возрастных групп: 13 – 21 год, 22 – 35 лет, 36 – 50 лет, старше 50 лет. Сравнение по всем возрастным группам показало, что максимальное число обнаруженных ДДИП попадает на следующие области позвоночника: в шейном отделе на позвонки C4, C5, в грудном отделе на позвонки Th7, Th8, в поясничном отделе на позвонки L4, L5 (Рис.1). Эти области совпадают для всех возрастных групп и соответствуют участкам максимальной кривизны для каждого из отделов позвоночника. Участки поражения ДДИП шириной 2 – 3 сегмента соответствуют возрастным группам 13 – 21 год и 22 – 35 лет. С возрастом области позвоночника, охваченные дегенеративно-дистрофическим процессом, расширяются при сохранении положения максимумов. Более 50% обнаруженных ДДИП приходится на области C3 – C6 в ШО, Th5 – TH11 в ГО и L3 – S в ПО.

Исследование состояния мышечного корсета позвоночника, проведённое у 70 пациентах, 15 из которых прошли обследование на МРТ, а 7 – КТ и 3 - рентген, показало, что положение областей с максимумами проявлений ДДИП совпадает с положением областей с максимумами в частоте локализации мышечных блоков (МБ). МБ – это стойкое спастическое состояние межпозвонковых мышц, не разрушаемое с помощью общепринятой физкультуры и общего (не специального) массажа спины. Два варианта блоков межпозвонковых мышц показаны на рис.2. Два графика принадлежат пациентам с заболеваниями ЖКТ – язвенная болезнь желудка и гастрит, снижение толщины межпозвонковых дисков в сегментах Th6, Th7, Th8, гемангиома позвонка Th6, сужение межпозвонковых отверстий в сегментах Th7, Th8 (график 2) и гастрит, энтероколит, начальные проявления остеохондроза в грудном отделе позвоночника (график 3). МБ могут существовать годы и проявляться как дискомфорт или боли в спине, а в 50 % незаметно для человека. На 4 пациентах, наблюдаемых нами на протяжении трёх лет и более, мы наблюдали многократные возникновения МБ с неврологическими проявлениями, как в позвоночнике, так и во внутренних органах (сердце, желудок, почки) и их исчезновение под действием массажа спины и мышц позвоночника. В старших возрастных группах в областях, соответствующим обнаруженным МБ, методами лучевой диагностики выявлены дегенеративные изменения межпозвонковых дисков (12), грыжи Шморля (8), остеофиты (3), гемангиома в теле позвонка (1), жировая инфильтрация в теле позвонка (2), гиперкифоз (2), жировая инфильтрация и мышечная гипертрофия мышц спины (6). В возрастной группе 14 – 21 при наличии МБ ДДИП отсутствуют, а в группе 22 - 35 лет в этих областях с помощью мануальной диагностики часто можно обнаружить признаки воспалительного процесса в мышцах. Специальный массаж мышц позвоночника и китайская гимнастика для позвоночника позволяют разрушить МБ и устранить неврологические проявления ОП без применения медикаментозной терапии, однако, незначительное число пациентов – 20 и малое время наблюдения – до 3-х лет не позволяют проследить динамику ДДИП с помощью методов лучевой диагностики.

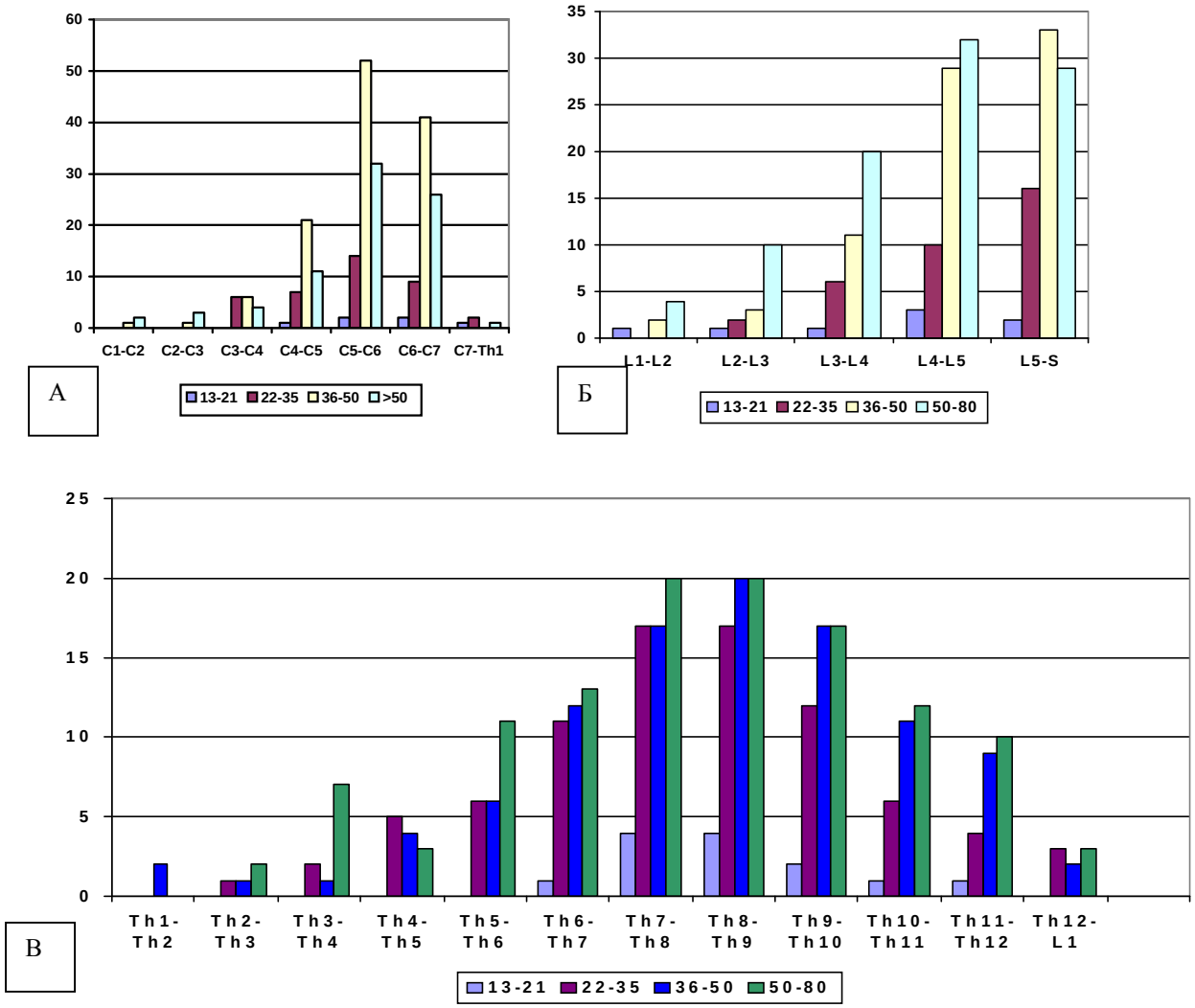

Рисунок 1. Графики частоты проявления дегенеративно-дистрофических проявлений в шейном (А), поясничном (Б) и Грудном (В) отделах позвоночника для 4-х возрастных групп.

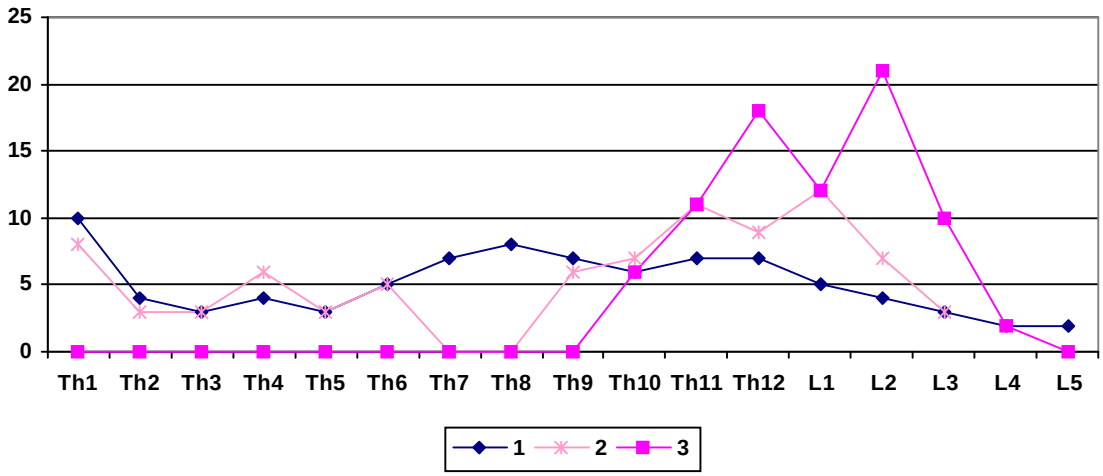

Рисунок 2. Графики подвижности сегментов позвоночника во фронтальной плоскости (боковые наклоны) в грудном отделе позвоночника для трёх испытуемых:

1. Пример равномерного распределения подвижности сегментов позвоночника. Женщина, возраст – 45 лет, в течение10 лет занималась китайской гимнастикой (лучший из наблюдавшихся нами примеров).
2. Пример полной блокады средне-грудного отдела позвоночника. Мужчина, возраст – 52 года. (наиболее часто встречаемый вариант).
3. Пример полной блокады грудного отдела позвоночника. Девушка, возраст – 17 лет (редкий случай в подростковом случае).

Обсуждение

Совпадение максимумов в частоте локализации ДДИП с областями максимумов нормальной кривизны (кифоза и лордоза) и нагрузки указывает на одну из ранее предложенных гипотез – «расплату за прямохождение». Возрастная тенденция в частоте проявления ДДИП и ширине областей, охваченных ДДИП, указывают на наличие возрастной закономерности. Вместе с тем на наш взгляд ни один из этих факторов не является необратимым и независящим от образа жизни человека. По нашим наблюдениям неврологические проявления ОП не являются прямым следствием ДДИП, а являются следствием туннельных эффектов (Жулеев и др., 1999) – компрессии нервов при прохождении между мышцами и фасциями мышечного корсета позвоночника, т.к. они надёжно устраняются с помощью специального массажа. Однако ДДИП могут серьёзно ухудшать состояние нервных корешков, провоцировать и отягощать неврологические синдромы. Имеются все основания считать, что развитие ДДИП и ОП, как комплекса неврологических синдромов, может быть предотвращено или остановлено с помощью методов, предотвращающих образование МБ в мышечном корсете позвоночника, а именно: массаж глубинных мышц позвоночника и китайская гимнастика для позвоночника.

Выводы

1. ДДИ позвоночника является прямым следствием совместного действия неврозов и стрессовых ситуаций, вызывающих мышечные блоки с последующим нарушением трофики тканей позвоночника и старением организма.

2. Массаж глубинных мышц позвоночника и китайская гимнастика для позвоночника и релаксационные практики способны полностью устранить неврологические проявления ОП при сохранении ДДИП, а также предотвратить или остановить развитие ДДИП.

3. Мышечные блоки не являются функциональными блоками, предохраняющими позвоночник от травм при наличии ДДИП, а, наоборот, являются причиной остеохондроза позвоночника и его травм при чрезмерных нагрузках.

СПИСОК ЛИТЕРАТУРЫ

1. Попелянский Я.Ю. Болезни периферической нервной системы. М. Медицина, 1989. 2. Жулеев Н.М., Бардзгарадзе Ю.Н., Жулеев С.Н. Остеохондроз позвоночника, Руководство для врачей. СПб. Изд. «Лань», Санкт-Петербург, 1999.

ANALYSIS OF POSITIONS OF MAXIMUMS OF DEGENERATIVE - DISTROFIC EXHIBITINGS IN A SPINE

Cherkasov A.D.
Institute for Information Transmission Problems, Russian Academy of Sciences

Introduction

The causes of osteochondrosis of a spine are still a subject of discussions. None of the existing hypotheses is able to explain the cause of development of an osteochondrosis as well as to suggest a constructive decision how to avoid the development of degenerative processes in a spine. There are several hypotheses concerning the causes of development of degenerative processes in a spine (DDCS), all of them, not quite precisely, are referred to as osteochondrosis of a spine (OS). They are: contagious hypothesis, rheumatoid, autoimmune, traumatic, involutional, ontogenetic, myogenetic. Most of them consider OS as irreversible process that brings in physical inability.

Purpose

The purpose of our work is to specify the causes of development of osteochondrosis of a spine and to work out the methods of diagnostics of the state of a spine at early stages of development of DDCS. We used the following methods to investigate the state of a muscular corset of a spine: manual diagnostics, gauging of motility of segments of a spine at functional trials. The inspection of the state of muscular corset by means of manual diagnostics was carried out for 70 patients at the age between 7 and 80, among them 25 patients have passed inspection by MRI, CT or X-ray as well. The statistical data on MRI investigation of DDCS is presented by the results of inspection of 500 patients of Presidential Hospital N1, Russian Federation, Moscow.

Results

The group of 500 patients was subdivided into four subgroups according to their age: 13 - 21 years, 22 - 35 years, 36 - 50 years, older than 50 years. Statistical analysis was carried out separately for three departments of a spine: lumbar (L) (n=141), thoracal (Th) (n=294) and cervical (C) (n=165). The comparison of all age subgroups shows that, independently of the age group, the maximal number of DDCS falls into the following ranges of a spine: for a cervical department, on spondyles C4, C5; for a thoracal department, on spondyles Th7, Th8; for a lumbar department, on spondyles L4, L5 (see Fig. 1).

For the group of 70 patients, the mentioned positions of maximal number of DDCS coincide with maximums of frequency of localization of muscular blocks (MB). MB is a nonperishable spastic state of intervertebral muscles. Special massage and Chinese gymnastics for a spine allow to destroy MB and to remove neurologic manifestations of OS without application of medicamental therapy (see fig. 2).

Discussion

Localization of DDCS and MB coincides with maximums of normal curvature and load. This counts in favor of the hypotheses that people pay for vertical position. The domain of localization of DDCS widens with age growth of patients. We think that it is possible to prevent the development of DDCS and to revert this process in case it has already started. According to our observations, the neurologic manifestations of OS are not a direct consequence of DDCS, but rather a consequence of tunnel effects – the compressions of nerves at transit between muscles and fascias muscular corset of a spine, since they can be eliminated with the help of massage of deep muscles of a spine. However, DDCS can worsen a state of nervous roots, provoke and burden neurologic sets of symptoms.

Conclusions

1. DDCS and MB is a direct consequence of joint action of neurosis and stressful situations.